

Leumann André, MD, Merian Marc, MD, Wiewiorski Martin, MD, Hintermann Beat, MD,
Valderrabano Victor, MD PhD

Orthopädische Universitätsklinik, Behandlungszentrum Bewegungsapparat, Universitätsspital Basel,
Basel, Schweiz

Orthopädische Klinik, Kantonsspital Liestal, Liestal, Schweiz

Behandlungskonzepte der chronischen Dysfunktion der Tibialis posterior-Sehne

Zusammenfassung

Die Diagnose einer Tibialis posterior-Sehnedysfunktion mit einer Pes planovalgus et abductus-Fehlstellung wird durch die typische Anamnese und Schmerzlokalisierung klinisch mit dem Single heel rise sign, dem Rückfussalignment und dem Too many toes sign gestellt, unterstützt von den konventionell-radiologischen Befunden. Eine rechtzeitige, stadiengerechte Therapie ist entscheidend, um die Progredienz aufzuhalten. Dabei kann in Stadium I (Tenosynovitis) und Stadium II (beginnende Plattfussstellung, passiv flexibel) mit einer gelenkserhaltenden Therapie gearbeitet werden. In Stadium III (fixierter Plattfuss) und Stadium IV (degenerative Gelenksveränderungen bei fixiertem Plattfuss mit OSG-Beteiligung) sind Arthrodesetechniken zur Reposition und Wiederherstellung des medialen Längsgewölbes notwendig. Im zentralen Stadium II hat sich ein kombiniertes Vorgehen von Weichteilrekonstruktion (direkte Sehennaht, evtl. kombiniert mit Sehnaugmentation oder Sehnentransfer und ligamentärer Rekonstruktion) und ossärer Korrektur (vor allem laterale Verlängerungs-Osteotomie des Calcaneus oder mediale Sliding-Osteotomie des Calcaneus) bewährt. Eine physiotherapeutische Rehabilitation ist wichtig für den funktionellen Wiederaufbau.

Abstract

Diagnosis of posterior tibial tendon dysfunction in association with acquired flat foot and pes abductus can be done through patient history, clinical examination and radiological findings. The single heel rise sign, hind foot alignment and too many toes sign should be assessed by the suspicion of posterior tibial tendon problem. The treatment should be early and adapted to the different stages of the dysfunction. By stage I (tenosynovitis) and stage II (flexible flat foot) joint preserving methods should be used. Stage III (rigid flat foot) and IV (degenerative changes in ankle and subtalar joints) will need arthrodesis to treat the pain and correct the deformity. In stage II, the combination of soft tissue reconstruction (tendon suture, augmentation, ligament repair) and bony correction (calcaneus osteotomy) is associated with good results. Physiotherapy can help to improve the function in the postoperative period.

Schweizerische Zeitschrift für «Sportmedizin und Sporttraumatologie» 55 (1), 19–25, 2007

Einleitung

Die chronische Tibialis posterior-Sehnedysfunktion ist eine Entität, welche in der letzten Dekade vermehrt in den Blickpunkt von Orthopädie und Sportmedizin gerückt ist.

Aufgrund der zunehmenden klinischen Erkennung wurde während dieser Zeit eine signifikante Zunahme dieser Pathologie beobachtet [17]. Obwohl die Tibialis posterior-Sehnedysfunktion typischerweise bei der über vierzigjährigen weiblichen Population auftritt, wobei hierbei von einer Prävalenz von circa 10% ausgegangen werden darf [18], kann die Tibialis posterior-Sehnedysfunktion nicht selten auch bei der sporttreibenden Bevölkerung und bei Athleten auftreten. Als Ursache scheinen dabei die rezidivierenden Mikrotraumata und chronische Überbeanspruchung der Sehne im Vordergrund zu stehen [6].

Ein zentraler Punkt der Tibialis posterior-Sehnedysfunktion ist die Progredienz. Man weiss heute, dass unbehandelt ein Fortschreiten der Dysfunktion zu einem symptomatischen Plattfuss mit Rück-, Mittel- und Vorfussdeformität führt. Dabei kommt es zu einem progressiven Zerfall der Fussgeometrie (Pes planovalgus et abductus) mit Schmerzen, Sportreduktion bis hin zu einer vollständigen

Invalidität. Aus diesem Grunde ist es wichtig, dieser Pathologie und deren Therapieoptionen den entsprechenden Stellenwert zuzuordnen. Nur mit einer stadiungerechten Therapie kann die Progredienz vermieden werden.

Die vorliegende Übersichtsarbeit soll darum die Klinik und den Pathomechanismus der Tibialis posterior-Sehnedysfunktion erläutern und die möglichen stadienadaptierten Therapieansätze aufzeigen. Dabei spielt das Stadium II nach Johnson und Strom [15], bei welchem noch eine flexible Fussdeformität besteht, in der Therapiewahl eine Schlüsselrolle. Es ist das letzte Stadium, das eine gelenkserhaltende Therapie erlaubt.

Anatomie und Biomechanik der Tibialis posterior-Sehne

Anatomisch entspringt der Tibialis posterior-Muskelbauch an der Tibiahinterkante und bildet am Unterschenkel zusammen mit dem Musculus flexor hallucis longus und dem Musculus flexor digitorum longus die tiefe Flexorenloge. Er kann dort insbesondere im Lauf-Ausdauersport bei chronischer Überlastung als Shin Splint-Syndrom oder chronisches Kompartment-Syndrom zu Beschwer-

den führen [20]. Die Sehne verläuft als erste Sehne oberflächlich zu den beiden anderen Sehnen direkt hinter dem medialen Malleolus. Sie unterstützt das Spring-Ligament (Ligamentum calcaneonavicular plantare, Pfannenband) und inseriert breitfächrig am medialen Mittelfuss (*Abb. 1a und b*). Die Hauptinsertion liegt dabei an der Tuberositas des Os naviculare, weitere Fasern setzen am Sustentaculum tali des Calcaneus, dem Cuneiforme mediale und an der Metatarsale-I-Basis an, sowie plantarseits am Cuneiforme intermedium und der Metatarsale-II-Basis.

Eine grundlegende Kenntnis zur Funktion des Tibialis posterior-Muskels ist entscheidend, um die klinische Diagnosestellung und die Therapiewahl treffen zu können. Durch den anatomischen Verlauf gegeben hat der Tibialis posterior-Muskel kinematisch auf drei Gelenkebenen einen Einfluss: (1) am oberen Sprunggelenk (OSG) führt seine Aktivität zu einer Plantarflexion (da posterior der OSG-Achse); (2) am unteren Sprunggelenk (USG) zu einer Supination (da medial der USG-Achse); (3) am Chopart-Gelenk zu einer Adduktion (da medial der Talonavicular-Achse).

Einen der wichtigsten Funktionsansätze hat der Tibialis posterior-Muskel, indem er das Spring-Ligament unterstützt. Damit stellt er den wichtigsten dynamischen Stabilisator des medialen Rückfusses und des medialen Fuss-Längsgewölbes dar. Über den Zug unterhalb des Spring-Ligaments kann der Tibialis posterior-Muskel die Position des Taluskopfes kontrollieren und damit das mediale Längsgewölbe in seiner Konfiguration stabilisieren.

In der dynamischen Stabilisation des Rückfusses ist der Tibialis posterior-Muskel im Konzept des Steigbügels der Gegenspieler der Peronealmuskulatur, insbesondere des Peroneus longus. Dabei wird der Tibialis posterior-Muskel in der dynamischen Stabilisation von Flexor hallucis longus- und Flexor digitorum longus-Muskeln unterstützt sowie vom Tibialis anterior-Muskel, welcher als medialer Extensor eine leichte Supinationswirkung am USG hat. Bei Insuffizienz des Tibialis posterior-Muskels kann häufig eine Überaktivierung oder sogar Pathologie – von einer Tendinitis bis zur chronischen Ruptur reichend – dieser Muskeln beobachtet werden. Im Gangbild stellt der Tibialis posterior-Muskel den primären Stabilisator des medialen Längsgewölbes dar. In der Standphase limitiert er die Eversion und fixiert die Rück- und Mittelfussgelenke in einer sogenannten invertierenden «locking position». Damit ist in der Standphase eine intrinsische ossäre Stabilität gegeben. Während der Abstoßphase hilft der Tibialis posterior-Muskel mit einer subtalaren Supination den Push-off der Zehen zu verstärken, indem so vor allem der Flexor hallucis longus-Muskel in optimale biomechanische Zugposition gebracht wird.

Die statische Stabilisation wird durch das Ligamentum deltoideum mit seinen tiefen (tibiotalaren) und oberflächlichen (tibio-calcanearen und tibionavicularen) Anteilen sowie das Spring-Ligament sichergestellt. Auf die klinische Unterscheidung von Tibialis posterior-Insuffizienz und medialer Bandinstabilität soll noch detailliert eingegangen werden.

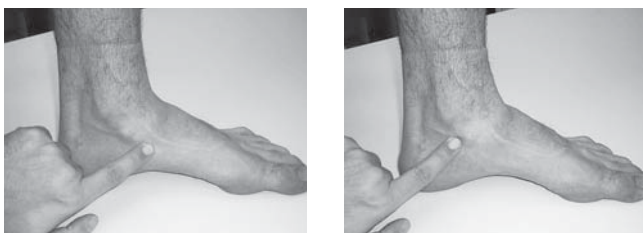


Abbildung 1a und b: Anatomie der Tibialis posterior-Sehne. Die Tibialis posterior-Sehne verläuft retromalleolär und zieht über den Malleolus medialis an den medialen Mittelfuss. Abbildung 1a zeigt die Hauptinsertion an der Tuberositas naviculare sowie direkt proximal davon die Abstützung des Spring-Ligamentes. Abbildung 1b zeigt die Lokalisation 3–5 cm proximal der Insertion, welche den häufigsten Ort der chronischen Ruptur darstellt.

Pathomechanismus des adulten Plattfusses

Während die akute Ruptur der Tibialis posterior-Sehne selten ist, wurde in den letzten Jahren eine markante Zunahme an chronischen Dysfunktionen und Insuffizienzen der Tibialis posterior-Sehne registriert [17].

Eine chronische Dysfunktion entsteht aufgrund einer Sehnen-degeneration mit repetitiven Mikrotraumata oder chronischer Überbeanspruchung [24]. Die häufigste Region der Läsion liegt im Bereich des medialen Malleolus 3–5 cm proximal der Sehneninsertion (*Abb. 1b*). Es wurde postuliert, dass dies einen Lokus der marginalen Durchblutung darstellt [7] – der proximale Anteil wird vom Muskel versorgt, der distale von der ossären Insertion. Prado et al. [30] konnten dies in einer Studie mit 40 Leichenfüßen kürzlich nicht bestätigen. Vielmehr scheint es, dass bei der Sehnen-degeneration drei Prozesse imponieren: (1) Mit einer fibrotischen Vernarbung kommt es auch zu einem Einschnüren der intakten Kollagenbündel. (2) Die Degeneration führt zu erhöhtem Muzingehalt und einer chondroiden Metaplasie. (3) Eine Neovaskularisation, ähnlich wie bei der Achillessehne, wird auch bei der fortgeschrittenen Dysfunktion gefunden [6]. Die Neovaskularisation führt über einen infiltrativen Prozess der Heilung auch zu einer Zerstörung der noch intakten Fasern. Die Neovaskularisation wird vermutlich durch Überbeanspruchung, Zug und Mikrorisse aktiviert.

Der Pathomechanismus des erworbenen adulten Plattfusses mit einer Tibialis posterior-Sehnen-dysfunktion ist der einer progressiven Entität. Unbehandelt kommt es zu einer mittelfristigen Progression der Pathologie. Uchiyama et al. [35] konnten kürzlich nachweisen, dass der Gleitwiderstand der Tibialis posterior-Sehne bei einer bestehenden Pes planovalgus-(Knicksenkfuß)-Fehlstellung signifikant erhöht ist. Damit wird die Überbeanspruchung der Sehne noch verstärkt. In der Kohorte der Tibialis posterior-Sehnen-dysfunktion wird auch ein beträchtlicher Anteil (30–100%) an juvenilen Knicksenkfüßen gefunden [35].

So wie die persistierende Insuffizienz zu einer Progression des Plattfusses führt, führt die progressive Insuffizienz der medialen Stabilisierung durch den Tibialis posterior-Muskel zu einer einhergehenden Überlastung der anderen, das mediale Längsgewölbe stabilisierenden Strukturen. An erster Stelle ist hier das Spring-Ligament zu erwähnen [4], aber auch das Ligamentum deltoideum und das Ligamentum interosseum, der Stabilisator des unteren Sprunggelenks, waren bei der Tibialis posterior-Sehnen-dysfunktion hoch signifikant häufiger mit pathologischen Befunden verknüpft als die Kontrollgruppe in einer MRI-Studie von Deland et al. [4]. Hingegen wurde keine Überbeanspruchung oder Degeneration der Plantarfazie gefunden. Ebenso werden bei einer Tibialis posterior-Sehnen-dysfunktion die anderen tiefen Flexoren-muskeln – Flexor hallucis- und digitorum longus-Muskel – und der Tibialis anterior-Muskel vermehrt beansprucht.

Deshalb verfolgt eine Therapie der Tibialis posterior-Sehnen-dysfunktion zwei Ziele: (A) Das Verhindern einer weiteren Progression und Insuffizienz der Tibialis posterior-Sehnen-dysfunktion und (B) den Schutz der anderen das mediale Längsgewölbe stabilisierenden Strukturen (v.a. des Spring-Ligaments). Dies kann am besten über eine Wiederherstellung der anatomischen Fussstellung und biomechanischen Funktion erreicht werden.

Klinik, Bildgebung und Differentialdiagnose

In den flexiblen Stadien I und II der Tibialis posterior-Sehnen-dysfunktion nach Johnson und Strom [15] imponieren die Schmerzen vor allem am medialen Rückfuß im Verlauf der Tibialis posterior-Sehne, insbesondere über dem medialen Malleolus, im Bereich der Spring-Ligament-Abstützung, retromalleolär und an der breitgefächerten Insertion am medialen Mittelfuss. Hierbei kann insbesondere bei «akuter» Exazerbation der Beschwerden mit Ultraschall eine Ergussbildung im Sehnen-scheidenfach leicht nachgewiesen werden. In den späten Stadien mit einer fixierten Fussstellung und oft bereits stattgefundenener vollständiger chronischer Ruptur der

Sehne kann sich das Schmerzmaximum auch nach lateral verlagern, wo es im Verlauf des Einsinkens des Rückfusses zu einem fibulo-calcanearen Impingement kommt.

Die Tibialis posterior-Sehnedysfunktion ist in erster Linie eine klinische Diagnose (Abb. 2). Im Stand zeigt die Rückfussachse (Rückfussalignment) von hinten betrachtet eine Valgusfehlstellung ($>10^\circ$ oder Seitendifferenz). Am medialen Rückfuss zeigt sich beim Blick von posterior im Seitenvergleich eine Prominenz und der Mittelfuss zeigt eine vermehrte Auflagefläche im Sinne der Planuskomponente. Das Too-many-toes-Zeichen zeigt beim Blick am Aussenknöchel vorbei 3 oder mehr Zehen oder eine Seitendifferenz als klinisches Zeichen einer Vorfussabduktion. Im Zehenspitzenstand bleibt bei fortgeschrittener Insuffizienz die Varisation der Ferse aus (heel rise sign). Wird eine leichte Dysfunktion vermutet, kann dieser Test verfeinert werden, indem der Patient den Einbeinzehenspitzenstand für mindestens 20 Sekunden halten muss (single heel rise sign). Ein gesunder Muskel-Sehnen-Apparat zeigt auch dann kein Einsinken in den Valgus.

Differentialdiagnostisch steht die Unterscheidung von der medialen Bandinstabilität des oberen Sprunggelenks im Zentrum. Das klinische Bild im Stand ist oft sehr ähnlich, jedoch zeigen diese Patienten keine Tibialis posterior-Sehneninsuffizienz im Einbeinzehenspitzenstand. Sie zeigen dafür neben einer unterschiedlichen Anamnese eine deutliche Pathologie im anterioren Talusvorschub (anterior drawer sign) und im medialen talar tilt-Test (mediale Aufklappbarkeit). Die Druckdolenz imponiert vor allem an der anteromedialen Ecke des medialen Malleolus. Dort befindet sich das ligamentäre Intervall, welches bei chronischer medialer OSG-Instabilität oft infolge einer leichten Vernarbung mit Synovitis zu einer Druckdolenz führt. Letztendlich bleibt diese Differentialdiagnose jedoch schwierig, da oft eine Kombination beider Pathologien vorliegt (siehe unten). Der definitive Ausschluss einer medialen OSG-Instabilität kann nur magnetresonanztchnisch und arthroskopisch erfolgen [11].

Bei retromalleolären Schmerzen muss zudem an ein posteriores OSG-Impingement gedacht werden, bei einer Druckdolenz eher am plantaren Rückfuss, insbesondere am Übergang zum Tuber calcanei an ein Entrapment-Syndrom oder eine Plantarfaszitis.

In der Differentialdiagnose des erworbenen adulten Plattfusses kommen folgende weitere Ursachen vor: Tarsale Coalitio, post-traumatisch, arthritische, iatrogene, diabetogene (charcoide) und neuromuskuläre Pathologien [19].

Zur Diagnostik gehört neben der Klinik auch ein stehendes Röntgenbild in drei Ebenen (Fuss dorso-plantar, seitlich und OSG antero-posterior) (Abb. 3a-c). So können die erhobenen Befunde verifiziert werden und andere ossäre Ursachen ausgeschlossen werden (Soccer ankle [anteriores OSG-Impingement], beginnende Arthrose, vor allem subtalar usw.).

Bei Unklarheiten ist eine weitere Diagnostik mittels MRI zu bevorzugen [10]. Bei der grossen Aussagekraft des MRI sind zwei

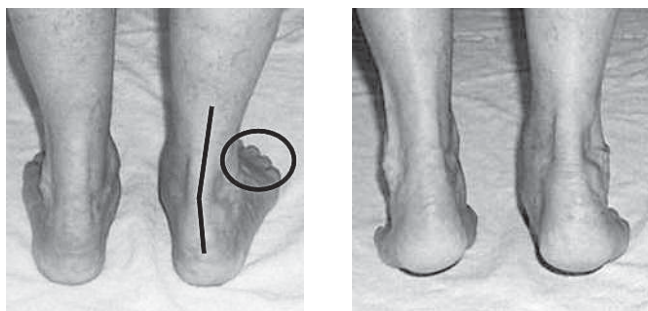


Abbildung 2a und b: Klinische Zeichen der Tibialis posterior-Sehnedysfunktion Grad II. Diese Abbildungen zeigen die typischen Befunde einer Tibialis posterior-Sehnedysfunktion Grad II. Im Stehen (2a) zeigt im Seitenvergleich das Rückfussalignment einen vermehrten Rückfussvalgus und eine Vorfussabduktion mit pathologischem Too many toes sign (Kreis), bei dem drei Zehen lateral sichtbar sind. Im Heel rise sign (2b) bleibt die Rückfussvarisation im Zehenspitzenstand aus.

kritische Punkte anzufügen. Das MRI zeigt die morphologischen Befunde, gibt jedoch keine Auskunft über die muskulo-tendinöse und ligamentäre Funktion (z.B. Elongation). Die Flexor hallucis longus-Sehne, welche direkt nachbarschaftlich zur Tibialis posterior-Sehne liegt, zeigt physiologisch ein Flüssigkeits-Enhancement der Sehnhenscheide ohne pathologischen Wert. Dies kann oft zu Fehlbefundung führen.

Bei Fragen nach beginnender Arthrose kann ein Spect-CT durchgeführt werden. Dies erlaubt szintigrafische Aktivität auf CT-Exaktheit zu lokalisieren.

Klassifikation der Tibialis posterior-Dysfunktion

Johnson und Strom [15] haben 1989 die Pathologie der Tibialis posterior-Sehnedysfunktion erstmals ausführlich beschrieben und dabei eine dreistufige Klassifikation eingeführt, welche später von Myerson [25] um einen vierten Grad erweitert wurde. Diese Klassifikation gliedert sowohl klinische Befunde wie auch Therapieoptionen sehr anwendungsorientiert. Es wird dabei insbesondere Bezug genommen auf die Entwicklung eines adulten Plattfusses (Tab. 1).

Grad I und II bezeichnen eine flexible Plattfussfehlstellung. Solche Fälle können deshalb von konservativ bis rekonstruktiv gelenkerhaltend therapiert werden. Grad III und IV stellen fixierte Plattfussfehlstellungen dar, welche vornehmlich im Alter auftreten und bei welchen das Therapieziel eine gute Schmerzreduktion bei Wiederherstellung eines plantigraden Fusses sein sollte. Oft muss deshalb auf eine Reposition und damit verbundene Arthrodesen (z.B. Triple- oder Talo-Navicular-Arthrodesen) zurückgegriffen werden.

Grad I – Normale Sehnenlänge

Die Tibialis posterior-Dysfunktion Grad I ist definiert als Tenosynovitis der Sehne. Sie äussert sich oft durch milde oder moderate Schmerzen am Sehnenansatz, im Bereich der Unterstützung des Spring-Ligamentes oder im retromalleolären Verlauf. Die Schmerzen korrelieren gut mit dem Ort der Entzündung oder den entsprechenden morphologischen Veränderungen im MRI. Klinisch befindet sich im Bereich des Schmerzes ebenso eine diskrete, loka-

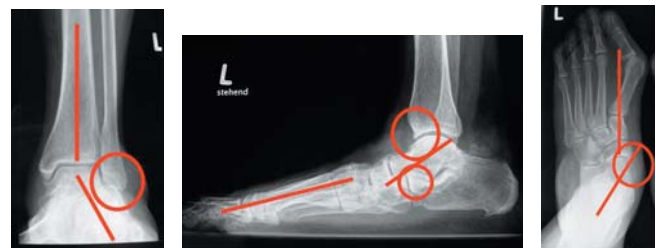

Abbildung 3a-c: Radiologische Zeichen einer Tibialis posterior-Sehnedysfunktion Grad III-IV. Diese unter Belastung durchgeführten Röntgenbilder zeigen eine fortgeschrittene Tibialis posterior-Sehnedysfunktion im Sinne eines fixierten Plattfusses. Im antero-posterioren Strahlengang des oberen Sprunggelenks (3a) lässt sich das Rückfussalignment aus Tibia- und Calcaneusachse berechnen. In diesem Falle ist ein fibulo-calcaneares Impingement vorhanden (Kreis). In der seitlichen Fussprojektion (3b) erkennt man den aufgeklappten Talo-Metatarsale I-Winkel als Zeichen eines Einsinkens des Talus. Dies zeigt sich auch bei der talo-calcanearen Überlappung (kleiner Kreis). Der grosse Kreis zeigt osteophytäre Anbauten als Zeichen einer beginnenden Arthrose am oberen Sprunggelenk, vermutlich als Folge der Plattfussfehlstellung. Im dorso-plantaren Strahlengang des Fusses (3c) zeigt sich eine talo-naviculare Subluxation nach medial (Kreis) mit unbedecktem talaren Gelenksknorpel. Als Zeichen der Abduktionsfehlstellung zeigt sich ein aufgeklappter Talo-Metatarsale I-Winkel. In diesem Beispiel ist es auch zum Auftreten eines Hallux valgus gekommen. Dieser tritt häufig als Folge der veränderten biomechanischen Kraftverläufe bei einem Plattfuss auf. Im flexiblen Stadium II zeigen sich dieselben Befunde in noch kleinerem Ausmass.

	Johnson and Strom	Johnson and Strom	Johnson and Strom	Myerson
	Stage 1	Stage 2	Stage 3	Stage 4
Tibialis posterior-Sehne	Tenosynovitis oder beginnende Degeneration, keine Elongation	Elongation und Degeneration, oft chronische Teil- bis Totalruptur	Elongation und Degeneration, oft chronische Teil- bis Totalruptur	Elongation und Degeneration, oft chronische Totalruptur
Knöcherner Deformität	Keine	Flexibel; passiv reponierbare Pes planovalgus et abductus-Fehlstellung	Fixiert; nicht mehr reponierbare Pes planovalgus et abductus-Fehlstellung	Fixiert; nicht reponierbare Pes planovalgus et abductus-Fehlstellung, Arthrose
Schmerz	Medial	Medial oder lateral	Medial oder lateral oder beides	Medial oder lateral oder beides
Therapie	Konservativ: Anti-inflammatorische Therapie, Physiotherapie, evtl. Schuheinlagen	Operativ: Sehnenrekonstruktion und Calcaneus-Osteotomie	Operativ: Triple-Arthrodesese	Operativ: Triple-Arthrodesese und evtl. OSG-Prothese oder Arthrodesese

Tabelle 1: Tibialis posterior-Sehnenndysfunktion. Die Tabelle zeigt die Stadien nach Johnson und Strom [15] und Myerson [25] und die entsprechenden Therapien.

lisierte Schwellung, welche meist erst im Seitenvergleich auffällt. Das Fussalignment ist in diesem Stadium unauffällig. Die Rückfussachse liegt zwischen 0° und 10° Valgus, das Längsgewölbe ist erhalten und die Vorfussabduktion ist nicht vermehrt. Im Single heel rise sign zeigt sich eine stabile Varisation. Nur gelegentlich kann nach 20 Sekunden aus Schmerzgründen ein leichtes Einsinken in den Valgus beobachtet werden. Die Sehne ist also von normaler Länge und guter Funktion.

Therapeutisch kann die Tenosynovitis der Tibialis posterior-Sehne gut konservativ angegangen werden. Zwei Aspekte müssen dabei berücksichtigt werden: anti-inflammatorische Therapie und sensomotorischer und muskulärer Aufbau.

Die anti-inflammatorische Therapie kann mit topischen NSAR und eventuell einer zeitweiligen Entlastung mit einer orthopädischen Schuheinlagerversorgung angegangen werden. Physiotherapeutisch können zudem weitere analgetische Massnahmen durchgeführt werden (z.B. Ultraschall). Von einer Infiltration mit Kortikosteroiden wird abgeraten. Die injektiven Kortikosteroide führen mit ihrer kristalloiden Struktur zu einer Zerstörung des Sehngewebes und fördern damit die weitere Degeneration [27]. Auch wenn die Injektion neben die Sehne erfolgt, kann im späteren Verlauf oft eine Diffusion ins Sehngewebe nachgewiesen werden. Zusätzlich soll jedoch auch ein möglicher Auslöser der Tenosynovitis therapiert werden. Tenosynovitiden sind häufig Zeichen einer chronischen Überlastung, assoziiert mit Mikrorupturen. In der Physiotherapie ist es deshalb wichtig, die Muskulatur zu kräftigen, die sensomotorische Gelenkskontrolle zu stärken und die Sehne funktionell geschmeidig zu halten. Nur so kann eine weitere chronische Überlastung vermieden werden; ebenso wie eine weitere Schwächung durch die Entlastung mit den Schuheinlagen.

Bei Nichtansprechen der konservativen Therapiemassnahmen nach 3 Monaten muss gegebenenfalls ein operatives Vorgehen empfohlen werden. Der Zustand der chronischen Inflammation im Sehnenfach wird verdächtigt, über das lokale Zytokinmilieu die chronische Sehnenndegeneration zu beschleunigen. Während Johnson und Strom die offene Synovektomie empfehlen, gibt es in der Literatur auch die Technik der arthroskopischen Teno-

synovektomie im Rahmen einer Tendoskopie. Van Dijk [38] beschrieb erstmals eine Zwei-Portal-Technik zur diagnostischen und therapeutischen Tendoskopie der Tibialis posterior-Sehne. Bei 16 Patienten wurde Symptombefreiheit erfolgreich erreicht. Chow et al. [2] berichten über 6 Fälle mit erfolgloser konservativer Therapie, welche tendoskopisch synovektomiert wurden. Dabei wurde in einem kurzen Follow-up keine Progression der Tibialis posterior-Sehnenndysfunktion beobachtet.

Grad II – elongierte Sehne, flexibler Rückfuss

Grad II der Tibialis posterior-Sehnenndysfunktion zeichnet sich durch eine grosse Variabilität aus. Klinisch zeigt sich eine beginnende Plattfussfehlstellung infolge einer elongierten Tibialis posterior-Sehne (Abb. 4). Der Rückfussvalgus beträgt über 10°, das mediale Längsgewölbe senkt sich ab. Der mediale Rückfuss wirkt prominenter. Es kommt zu einer Abduktion des Vorfusses, welche sich in einem pathologischen Too many toes sign äussert. Im einbeinigen Zehenspitzenstand (Single heel rise sign) bleibt die Varisation vollständig aus oder es kommt zu einem deutlichen Einsinken in den Valgus nach primärer Varisation (Abb. 2a und b). Die Fehlstellung ist jedoch insofern flexibel, als sich in entlastetem Zustand der Fuss in eine Normalposition redressieren lässt. Radiologisch lässt sich der Rückfussvalgus nachvollziehen. Es zeigt sich im stehenden Seitenbild eine Progredienz des talo-metatarsalen Winkels und eine zunehmende Überlappung von Taluskopf und Processus anterior des Calcaneus. Im dorsoplantaren Strahlengang fällt zudem eine talo-naviculäre Subluxation auf mit unbedeckter talarer Gelenkfläche medialseits mit einer Zunahme des talo-metatarsalen Winkels in der zweiten Ebene.

Therapeutisch stehen verschiedene Optionen zur Verfügung. Man ist geneigt, auch bei Grad II initial eine konservative Therapie zu versuchen. Alvarez et al. [1] publizierten eine Studie, in welcher Dysfunktionen Grad I und II konservativ mit Physiotherapie und Orthosenversorgung therapiert wurden. Sie mussten dabei in 11% der Fälle zu einem operativen Vorgehen schreiten. Es wurde insgesamt jedoch nicht spezifiziert, wie viele der 47 Patienten eine Grad-I- und eine Grad-II-Fehlstellung aufwiesen.

Die eigene Erfahrung zeigt, dass eine rein konservative Therapie langfristig wenig erfolgreich ist. Die verlängerte Sehne und die damit verbundene Fehlstellung führt gerade bei stehenden Menschen zu einer derart veränderten biomechanischen Lastachse [35], dass im Verlauf mit einem vollständigen Versagen der Weichteilstabilisation am medialen Rückfuss gerechnet werden muss. Weiter ist anzufügen, dass es bislang keine operative Technik gibt, welche mit einer Weichteilrekonstruktion alleine die biomechanischen Kräfte am medialen Rückfuss stabilisieren kann.

Gerade weil mit medialen Weichteilrekonstruktionen respektive Augmentationen alleine keine ausreichende langfristige Stabilisation erreicht werden kann, steht in unserem Behandlungskonzept das Prinzip der additiven Korrekturosteotomien an oberster Stelle, um dadurch die schädigenden Stresskräfte auf die medialen Rückfussweichteile zu reduzieren.

Weichteilrekonstruktion

Sehnenrekonstruktion: Laut einer Studie von Valderrabano et al. [37] lohnt es sich, auch bei einer vollständigen Ruptur der Tibialis posterior-Sehne diese zu rekonstruieren (Abb. 5a und b). Im postoperativen MRI konnte eine intakte rekonstruierte Sehne nachgewiesen werden. Das späte Rehabilitationspotenzial beläuft sich im Schnitt auf 73%. Dies ist ausreichend, um im Alltag eine gute Funktion zu erreichen. Die Patientenzufriedenheit korrelierte mit dem funktionellen Resultat. Trotz bereits vorhandener Degenerationszeichen auf muskulärer Ebene konnte ein zufriedenstellender Kraftaufbau und eine Normalisation des Gangbildes erreicht werden. Im MRI war bei erfolgreichem Kraftaufbau die fettige Degeneration des Muskels regredient.

Der Transfer der Flexor digitorum longus-Sehne auf die Tibialis posterior-Sehne [22]: Bei diesem Transfer wird die Flexor digitorum longus-Sehne proximal des Henry-Knotens abgesetzt. Der Henry-Knoten, anatomisch auch als Chiasma plantare bezeichnet,

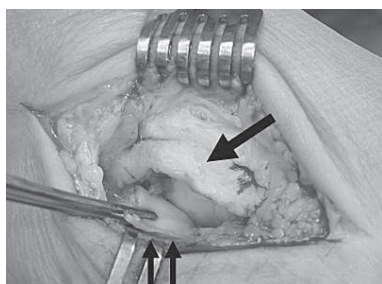


Abbildung 4: Elongierte Tibialis posterior-Sehne mit Ruptur des Spring-Ligaments. Wie im Text beschrieben kommt es als Folge der Tibialis posterior-Sehnedysfunktion häufig auch zu einer Läsion des Spring-Ligamentes bis hin zu einer chronischen Ruptur. Eine Inspektion ist deshalb obligat. Der dicke Pfeil zeigt die elongierte Sehne, der Doppelpfeil das rupturierte Spring-Ligament. Schön zu sehen ist auch die glänzende, fibrocartilaginäre Oberfläche des Spring-Ligamentes, welche die Kontaktfläche zum Taluskopf bildet.

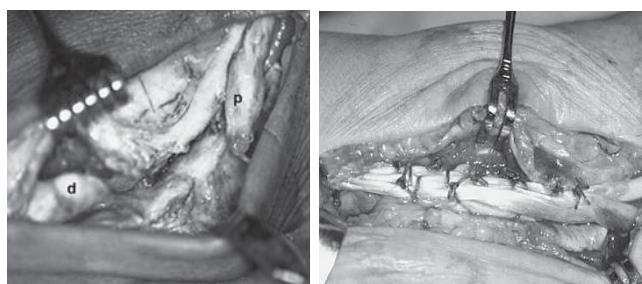


Abbildung 5a und b: Chronische Ruptur der Tibialis posterior-Sehne und direkte Rekonstruktion mit Augmentation. Abbildung 5a zeigt eine vollständige chronische Ruptur der Tibialis posterior-Sehne an der typischen Lokalisation am medialen Malleolus (distaler (d) und proximaler (p) Sehnenstumpf). Abbildung 5b zeigt eine Sehnenrekonstruktion mit direkter Naht und Side-to-side-Augmentation von Sehnenmaterial. Bei Grad II Sehnedysfunktion zeigt diese Technik, kombiniert mit einer lateralen Verlängerungsosteotomie des Calcaneus, gute funktionelle Resultate.

ist die Kreuzungsstelle der langen Beugesehnen von Grosszehen und kleinen Zehen, welche im plantaren Vorfuss lokalisiert ist [29]. Dabei wird in fast allen Fällen eine Verwachsung von beiden Sehnen gefunden. Setzt man die Flexor digitorum longus-Sehne proximal davon ab, wird eine Teilfunktion der Beugung der kleinen Zehen beibehalten – auf Aktivität des Flexor hallucis longus beugen in 69% alle kleinen Zehen mit, in weiteren 19% zumindest die zweite Zehe [29]. Dies ist für den Patienten ein wichtiger Zusatzgewinn. Das Absetzen der Sehne kann durch eine kleine Erweiterung des normalen medialen Zugangs erreicht werden. Sie wird dann side-to-side an die geraffte Tibialis posterior-Sehne angelagert und transossär [22] oder mit einer Interferenzschraube [9] im Os naviculare verankert. Der Muskelbauch des Flexor digitorum longus zeigt eine Hypertrophie von bis zu 44% [32]. Das Benützen der Flexor hallucis longus-Sehne wird nicht empfohlen, da der lange Grosszehenbeuger der wichtigste Muskel für den Push-off ist und so zu einer funktionellen Einschränkung vor allem im Sport führt und die Patienten subjektiv sehr stark einschränkt.

Tibialis anterior-Sehnensplitting (Cobb-Transfer): Eine Alternative zum Flexor digitorum longus-Transfer stellt das Tibialis anterior-Sehnensplitting dar. Die distale Sehneninsertion wird intakt gelassen und ein Teil der Tibialis anterior-Sehne wird proximal (durch eine kleine Hautinzision) vorbereitet und nach distal gezogen. Dieser Teil wird transossär durch das Os naviculare gezogen und side-to-side an die Tibialis posterior-Sehne angelagert. Diese Methode ist zu bevorzugen, wenn weniger die Kraftentwicklung als vielmehr die degenerative Ausdünnung der Tibialis posterior-Sehne die Indikation zur Operation darstellt. Der Flexor digitorum longus-Transfer hingegen bietet den Vorteil, in der angelagerten Sehne einen co-innervierten Muskel mit erhaltener Funktion anzulagern, während das Tibialis anterior-Sehnensplitting primär einen Zusatz an Sehnenmaterial darstellt. Patienten mit einer Tibialis posterior-Sehnedysfunktion zeigen häufig eine Hypertrophie des Tibialis anterior-Muskels und eine entsprechende Überfunktion, weil dieser versucht, kompensatorisch das mediale Längsgewölbe aufrecht zu halten. Dies kann so weit fortschreiten, dass es zu einer Ruptur der Tibialis anterior-Sehne kommt als Folge einer Überlastung bei Tibialis posterior-Insuffizienz [8].

Os tibiale externum-Refixation [16]: Eine Sonderform der Tibialis posterior-Sehnedysfunktion stellt die Kombination mit einem akzessorischen Navikulareknöchelchen, dem Os tibiale externum, dar. In der Regel sind solche Fälle klinisch mit einer Prominenz und Druckdolenz über dem medialen Os naviculare verbunden. Die Exzision des Os tibiale externum nach Kidner führt dazu, dass ein bedeutender Anteil der Tibialis posterior-Fasern ihre Zuginsertion verliert. Es ist zwar ein guter Eingriff zur Behandlung der lokalen Druckdolenz, hat jedoch keinen Einfluss auf die Wiederherstellung des medialen Längsgewölbes [31]. Von Malicky et al. [21] wurde deshalb eine Technik beschrieben, bei der das Os tibiale externum mit dem Os naviculare refixiert oder arthrodesiert wird.

Das Os naviculare zeigt in manchen Fällen eine Konfiguration mit einem sehr prominenten Kopf nach medial ohne ein akzessorisches Knöchelchen zu bilden. Diese Konstellation wird Os cornutum genannt. Als Ergänzung zur Technik der Refixation eines akzessorischen Knöchelchens kann bei einer Os cornutum-Konfiguration auch eine ossäre «Raffung» bei Tibialis posterior-Sehnedysfunktion Grad II durchgeführt werden (Abb. 6a–d).

Rekonstruktion des medialen Bandapparates

Wie oben erläutert ist einerseits die Differentialdiagnose von Tibialis posterior-Sehnedysfunktion und medialer Bandinstabilität [36] wichtig, andererseits führt eine Sehneninsuffizienz zu einer Überlastung und Insuffizienz des medialen Bandapparates, insbesondere des Spring-Ligamentes [4]. In einer Studie fanden Deland et al. [4], dass alleine das superomediale Bündel des Spring-Ligamentes bei Tibialis posterior-Sehneninsuffizienz in 87% eine degenerative Veränderung von über 50% des Bündels oder Ruptur aufwies (Abb. 4). So ist es wichtig, bei einer chronischen Sehnedysfunktion den medialen Bandapparat in die Diagnostik miteinzubeziehen und gegebenenfalls zu rekonstruieren. Dabei zeigen Spring-Ligament wie Deltoid spezifische Verletzungsmuster, welche durch unter-

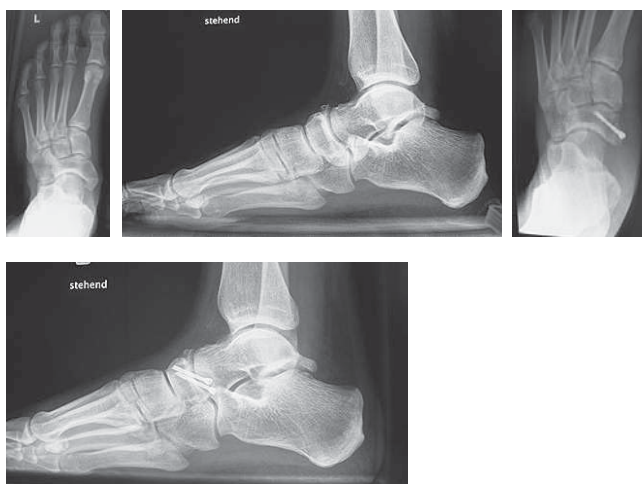


Abbildung 6a–d: Tibialis posterior-Sehnedysfunktion als Folge einer Avulsion bei traumatisiertem Os cornutum. Abbildungen 6a und d zeigen das Os naviculare mit einer weit nach medial ausladenden Os cornutum-Konfiguration. In diesem Falle ist es zu einer Avulsion im Sinne eines traumatisierten akzessorischen Navikulareknöchelchens gekommen. Mit einer ossären Refixation der Tibialis posterior-Insertion und einer zusätzlichen Distalisierung der Insertion durch Exzision eines Navicularefragmentes konnte eine stabile Situation und eine kräftige Tibialis posterior-Funktion wiederhergestellt werden (6c und d).

schiedliche direkte Rekonstruktionsnähte wieder adaptiert werden können [13]. Für die Autorengruppe stellt die OSG-Arthroskopie den Goldstandard dar, um intraoperativ das Deltoid beurteilen zu können [34]. Das Spring-Ligament muss direkt inspiziert werden, wenn die Tibialis posterior-Sehne dargestellt wird.

Additive Osteotomieverfahren

Die internationale Literatur ist sich weitgehend darin einig, dass eine Weichteilrekonstruktion am medialen Rückfuss nur eine Stabilität erreicht, wenn mittels additiver Korrekturosteotomien die biomechanische Belastung, welche durch die Planovalgus-Fehlstellung auf die mediale Fuss säule verschoben wird und damit zu einem Versagen derjenigen führt, korrigiert wird [26, 14]. Dabei haben die Osteotomien am Calcaneus die grösste Bedeutung. Der Calcaneus ist mit seiner Stellung wichtig für die Kontrolle des Rückfussalignments und der Stellung des unteren Sprunggelenks (USG). Die laterale Verlängerungsosteotomie des Calcaneus führt zu einer relativen Verkürzung des medialen Längsgewölbes, welches dadurch wieder aufgerichtet wird. Bereits intraoperativ ist bei der keilförmigen Aufspreizung des Calcaneus eine eindrückliche Wiederherstellung des medialen Längsgewölbes zu beobachten. Damit wird viel Zug vom Spring-Ligament und der Tibialis posterior-Sehne genommen und eine Abductus-Komponente korrigiert [28]. Es stehen dabei die Methode nach Evans [33], welche die Osteotomie einen Zentimeter proximal des Calcaneo-Cuboidal-Gelenks wählt, und die Osteotomie nach Hintermann [12] zur Verfügung, welcher die Osteotomie am tiefsten Punkt des Sinus tarsi-Bodens durchführt und so die beiden Gelenksegmente des USG unbeschädigt lassen kann. Von einer aufspreizenden Arthrodese des Calcaneo-Cuboidalgelenks wird abgeraten. Diese hat zwar dieselbe Korrektur zur Folge. Die laterale Fuss säule hat aber im Vergleich zur medialen einen viel grösseren Bewegungsumfang und eine Arthrodese führt zu einer signifikanten Einschränkung von bis zu 50% der Rückfussmobilität [5].

Die mediale Sliding-Osteotomie des Calcaneus [23] wird vor allem dann benützt, wenn der Rückfussvalgus im Vordergrund steht und/oder ein laterales fibulo-calcaneares Impingement besteht. Diese Osteotomie kann die Zugkraft der Achillessehne sehr gut korrigieren, welche bei einem Rückfussvalgus den Valgus weiter verstärkt [3]. Weitere Korrekturosteotomien, welche nicht am Calcaneus durchgeführt werden, wie eine supramalleoläre Korrekturosteotomie oder eine Metatarsale-I-Osteotomie bei einer Vorfussfehlstellung, sind bei einer flexiblen Tibialis posterior-Sehnen-dysfunktion Grad II eher selten.

Grad III – elongierte Sehne, deformierter und fixierter Rückfuss

Beim Fortschreiten der Tibialis posterior-Pathologie kommt es zum fixierten Plattfuss. Pathologien mit einem fixierten Plattfuss werden vor allem in der Bevölkerungsgruppe über 65 Jahre beobachtet. Auch passiv ist keine Reposition in eine normale Fussstellung mehr möglich. Deshalb ist eine gelenkserhaltende Operation wenig Erfolg versprechend. Je nach Ausprägung sind eine subtalare (USG) Arthrodese oder eine Triple-Arthrodese notwendig, um eine Reposition des unteren Sprunggelenks und des Chopart-Gelenks zu erreichen. Die eigene Technik der Triple-Arthrodese lässt dabei das Calcaneo-Cuboidal-Gelenk unberührt, um den Bewegungsumfang der lateralen Säule erhalten zu können.

Obwohl durch die Versteifung von Pro-/Supination eine gewisse Gangunsicherheit auf unebenem Gelände entsteht, sind die Patienten mit der Lösung meist sehr zufrieden. Gehen wird wieder schmerzfrei und die Patienten können wieder Aktivitäten wie Wandern und Radfahren nachgehen. Gerade aus sportorthopädischer Sicht sollte jedoch versucht werden, eine Lösung mittels Arthrodese so spät wie möglich anzustreben.

Grad IV [25] – elongierte Sehne, deformierter und fixierter Rückfuss, degenerative Gelenksveränderungen

Grad IV der Tibialis posterior-Sehnen-dysfunktion unterscheidet sich von Grad III insofern, dass zusätzlich arthrotische Verän-

derungen nicht nur am unteren Sprunggelenk und am Chopart-Gelenk, sondern sogar am oberen Sprunggelenk hinzukommen (Abb. 7a–d). Therapeutisch unterscheidet sich Grad IV ebenfalls wenig von Grad III. Bei Arthrosen des oberen Sprunggelenks muss gegebenenfalls zu einer pantalaren Arthrodese oder der Behandlung mittels dem prothetischen OSG-Ersatz kombiniert mit einer Triple-Arthrodese übergegangen werden. Dies sind jedoch Eingriffe, bei denen spätere sportliche Aktivitäten mit einem Vorbehalt beurteilt werden müssen.

Rehabilitation

Der postoperativen Rehabilitation muss erfahrungsgemäss viel Zeit eingeräumt werden. Die Sehnen als bradytrophes Gewebe brauchen bis zum Erreichen einer gewissen Stabilität mindestens 12 Wochen, ebenso braucht es für den stabilen Durchbau der Osteotomien 8–12 Wochen. Die Nachbehandlung sieht mit Ausnahme von Stadium I in der Regel eine Gipsbehandlung für 6–8 Wochen vor, um eine primäre Stabilität zu erreichen. Danach wird ein allmählicher Übergang zur freien Vollbelastung über weitere nächsten 6 Wochen angestrebt. Es ist wichtig, den Patienten dabei stets physiotherapeutisch zu begleiten und den sensomotorischen Wiederaufbau zu fördern, um die funktionelle Gelenkskontrolle wiederherzustellen. Im weiteren Verlauf steht dann der spezifische muskuläre Aufbau im Vordergrund. Erfahrungsgemäss dauert es 9–12 Monate, bis die volle Rehabilitation erreicht wird. Diese Zeit muss auch eingerechnet werden, um die cerebellären Gangautomatismen, welche durch die Fussumstellung durch die Osteotomie verändert wurden, umzulernen.

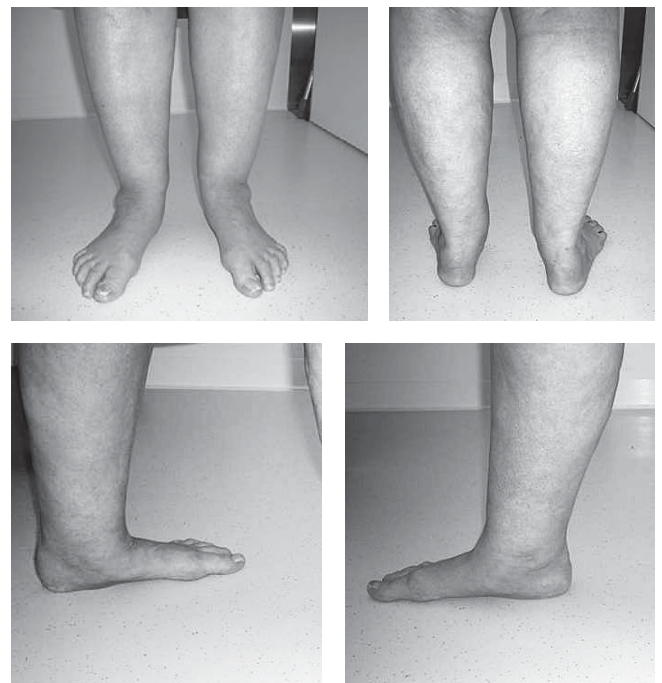


Abbildung 7a–d: Fortgeschrittener Plattfuss bei Tibialis posterior-Sehnen-dysfunktion Grad IV. Diese klinischen Bilder eines fortgeschrittenen Plattfusses beidseits mit einem Rückfussvalgus, einem eingesunkenen Längsfussgewölbe und einer Vorfussabduktion stellen das Endstadium der Tibialis posterior-Sehnen-dysfunktion dar. In einem solchen Fall geht es operativ darum, das schmerzfreie Gehen wieder zu ermöglichen, indem mit einer Triple-Arthrodese und gegebenenfalls weiteren Arthrosen die Fussgeometrie möglichst wieder hergestellt wird.

Konklusion

Die chronische Tibialis posterior-Sehndysfunktion rückt vermehrt in den Blickwinkel des Sportmediziners. Die Kenntnisse von Anatomie und Biomechanik der Tibialis posterior-Sehne sind für das Verständnis der chronischen Tibialis posterior-Sehndysfunktion wichtig. Daraus leiten sich Symptomatik und klinische Befunde ab, welche die Grundlage für die Diagnose darstellen. Die Einteilung nach Johnson und Strom (Grad I bis III) sowie Myerson (Grad IV) ermöglicht eine stadiengerechte Therapie. Diese erfordert bei Grad I eine konservative und ab Grad II eine operative Therapie unterschiedlichen Ausmasses. Die Erkennung der Symptome und der begleitenden Deformität der Tibialis posterior-Sehndysfunktion ist von grosser Wichtigkeit für die frühzeitige Therapieeinleitung und somit die Verhinderung der typischen Erkrankungsprogression.

Korrespondenzadresse:

PD Dr. Victor Valderrabano MD PhD, Orthopädische Universitätsklinik, Behandlungszentrum Bewegungsapparat, Universitätsklinik Spital Basel, Spitalstr. 21, 4031 Basel, Schweiz, vvalderrabano@uhbs.ch, Tel. +41 61 265 71 97, Fax +41 61 265 78 29

Literaturverzeichnis

- Alvarez R.G., Marini A., Schmitt C., Saltzman C.L. (2006): Stage I and II Posterior Tibial Tendon Dysfunction Treated by a Structure Nonoperative Management Protocol: An Orthosis and Exercise Program. *Foot Ankle Int.* 27: 2–8.
- Chow H.T., Chan K.B., Lui T.H. (2005): Tendoscopic Debridement for Stage I Posterior Tibial Tendon Dysfunction. *Knee Surg. Sports Trauma Arthrosc.* 13: 695–698.
- Chu I.T., Myerson M.S., Nyska M., Parks B.G. (2001): Experimental Flatfoot Model: The Contribution of Dynamic Loading. *Foot Ankle Int.* 22: 220–225.
- Deland J.T., de Asla R.J., Emberg L.A., Potter H.G. (2005): Posterior Tibial Tendon Insufficiency: Which Ligaments are Involved? *Foot Ankle Int.* 26: 427–435.
- Deland J.T., Otis J.C., Lee K.T. (1996): Lateral Joint Lengthening with Calcaneocuboid Fusion: Range of Motion in the Triple Joint Complex. *Foot Ankle Int.* 16: 729–733.
- Fowble V.A., Vigorita V.J., Bryk E., Sands A.K. (2006): Neovascularity in Chronic Posterior Tibial Tendon Insufficiency. *CORR* 450: 225–230.
- Frey C., Shereff M.J., Greenridge N. (1990): Vascularity of the Posterior Tibial Tendon. *JBJS Am.* 72: 884–888.
- Frigg A., Valderrabano V., Kundert H.P., Hintermann B. (2006): Combined Anterior Tibial Tendon Rupture and Posterior Tibial Tendon Dysfunction in Advanced Flatfoot. *J. Foot Ankle Surg.* 45: 431–435.
- Harris N.J., Ven A., LaValette D. (2005): Flexor Digitorum Longus Transfer Using an Interference Screw for Stage 2 Posterior Tibial Tendon Dysfunction. *Foot Ankle Int.* 26: 781–782.
- Hintermann B. (2005): What the orthopaedic foot and ankle surgeon wants to know from MR Imaging. *Semin. Musculoskelet. Radiol.* 9: 260–271.
- Hintermann B., Boss A., Schäfer D. (2002): Arthroscopic Findings in Patients with Chronic Ankle Instability. *Am. J. Sports Med.* 30: 402–409.
- Hintermann B., Valderrabano V. (2003): Lateral Column Lengthening by Calcaneal Osteotomy. *TFAS* 2: 84–90.
- Hintermann B., Valderrabano V., Boss A., Trouillier H.H., Dick W. (2004): Medial ankle instability: an exploratory, prospective study of fifty-two cases. *Am. J. Sports Med.* 32: 183–190.
- Hintermann B., Valderrabano V., Kundert H.P. (1999): Lengthening of the lateral column and reconstruction of the medial soft tissue for treatment of acquired flatfoot deformity associated with insufficiency of the posterior tibial tendon. *Foot Ankle Int.* 20: 622–629.
- Johnson K.A., Strom D.E. (1989): Tibialis Posterior Tendon Dysfunction. *CORR* 239: 196–206.
- Knupp M., Hintermann B. (2005): Reconstruction in Posttraumatic Combined Avulsion of an Accessory Navicular and the Posterior Tibial Tendon. *TFAS* 4: 113–118.
- Kohls-Gatzoulis J., Angel J.C., Singh D., Haddad F., Livingstone J., Berry G. (2004): Tibialis Posterior Dysfunction: a Common and Treatable Cause of Adult Acquired Flatfoot. *Clinical Review. BMJ* 329: 1328–1333.
- Kohls-Gatzoulis J., Singh D. (2004): Tibialis Posterior Dysfunction as a Cause of Flatfoot in Elderly Patients. *Foot.* 14: 207–209.
- Lee M.S., Vanore J.V., Thomas J.L., Catanzariti A.R., Kogler G., Kravitz S.R., Miller S.J., Gassen S.C. (2005): Diagnosis and Treatment of Adult Flatfoot. *J. Foot Ankle Surg.* 44: 78–113S.
- Leumann A., Pagenstert G., Frigg A., Ebnetter L., Hintermann B., Valderrabano V. (2006): Fuss- und Unterschenkel-Stressfrakturen im Sport. *Fuss Sprungg.* 4: 150–157.
- Malicky E.S., Levine D.S. (1999): Modification of the Kidner Procedure with Fusion of the Primary and Accessory Navicular Bones. *Foot Ankle Int.* 20: 53–54.
- Mann R.A. (2001): Posterior Tibial Tendon Dysfunction. Treatment by Flexor Digitorum Longus Transfer. *Foot Ankle Clin.* 6: 77–87.
- Michelson J.D., Mizel M., Jay P., Schmidt G. (1998): Effect of Medial Displacement Calcaneal Osteotomy on Ankle Kinematics in a Cadaver Model. *Foot Ankle Int.* 19: 132–136.
- Mosier S.M., Lucas D.R., Pomeroy G., Manoli A. 2nd (1998): Pathology of the Posterior Tibial Tendon in Posterior Tibial Tendon Insufficiency. *Foot Ankle Int.* 19: 520–524.
- Myerson M.S. (1996): Adult acquired Flatfoot Deformity. *JBJS Am.* 78: 780–792.
- Myerson M.S., Badekas A., Schon L.C. (2004): Treatment of Stage II Posterior Tibial Tendon Deficiency With Flexor Digitorum Longus Tendon Transfer and Calcaneal Osteotomy. *Foot Ankle Int.* 25: 445–450.
- Nichols A.W. (2005): Complications associated with the use of corticosteroids in the treatment of athletic injuries. *Clin. J. Sport Med.* 15: 370–375.
- Nyska M., Parks B.G., Chu I.T., Myerson M.S. (2001): The Contribution of the Medial Calcaneal Osteotomy to the Correction of Flatfoot Deformities. *Foot Ankle Int.* 22: 278–282.
- O'Sullivan E., Carare-Nadi R., Greenslade J., Bowyer G. (2005): Clinical Significance of Variations in the Interconnections Between Flexor Digitorum Longus and Flexor Hallucis Longus in the Region of the Knot of Henry. *Clin. Anat.* 18: 121–126.
- Prado M.P., De Carvalho A.E., Rodrigues C.J., Fernandes T.D., Mendes A.A.M., Salomao O. (2006): Vascular Density of the Posterior Tibial Tendon: A Cadaver Study. *Foot Ankle Int.* 27: 628–631.
- Prichasuk S., Sinphurmsukskul O.: Kidner Procedure for Symptomatic Accessory Navicular and its Relation to Pes Planus. *Foot Ankle Int.* 16: 503–1995.
- Rosenfeld P.F., Dick J., Saxby T.S. (2005): The Response of the Flexor Digitorum Longus and Posterior Tibial Muscles to Tendon Transfer and Calcaneal Osteotomy for Stage II Posterior Tibial Tendon Dysfunction. *Foot Ankle Int.* 26: 671–674.
- Saxena A. (2000): The Evans calcaneal Osteotomy. *J. Foot Ankle Surg.* 2000: 2–136.
- Schneiderbauer M.M., Frigg A., Valderrabano V., Hintermann B. (2005): Arthroscopische Befunde bei der chronischen Sprunggelenksinstabilität. *Arthroscopie* 18: 104–111.
- Uchiyama E., Kitaoka H.B., Fujii T., Luo Z.P., Momose T., Berglund L.J., An K.N. (2006): Gliding Resistance of the Posterior Tibial Tendon. *Foot Ankle Int.* 27: 723–727.
- Valderrabano V., Hintermann B. (2005): Diagnostik und Therapie der medialen Sprunggelenksinstabilität. *Arthroscopie* 18: 112–118.
- Valderrabano V., Hintermann B., Wischer T., Fuhr P., Dick W. (2004): Recovery of the Posterior Tibial Muscle After Late Reconstruction Following Tendon Rupture. *Foot Ankle Int.* 25: 85–95.
- Van Dijk N., Kort N., Scholten P.E. (1997): Tendoscopy of the Posterior Tibial Tendon. *Arthroscopie* 13: 692–698.