

Martin Majewski, Andreas Marc Müller

Orthopädische Universitätsklinik, Behandlungszentrum Bewegungsapparat, Basel

# Die Schulter im Sport

## Zusammenfassung

Im Sport wird die Schulter starken Belastungen ausgesetzt. Vor allem Wurfsporarten können dabei Ursache verschiedenster pathologischer Veränderungen sein. In den letzten 15 Jahren fand die Sportlerschulter als eigenständige Erkrankung Einzug in die Fachliteratur. Nach Stürzen auf den gestreckten Arm, aber auch durch chronische Überlastungen kommt es immer wieder zu Läsionen des kranialen Labrum (SLAP). Bei der Schulterluxation handelt es sich wohl um eine der typischsten Sportverletzungen überhaupt. Hier sind vor allem Kontaktsportarten hauptauslösend. Nicht nur die Diagnose der Verletzung, sondern auch die Therapie muss differenziert erfolgen und sollte den Ansprüchen des sportlichen Patienten Rechnung tragen.

## Summary

The shoulder is exposed to considerable strain during sports. Especially where throwing is important, various pathological changes can occur. In the last 15 years the shoulder in athletes has been a focus of clinical interest. Falls occurring when the arm is extended and degenerative changes are the causes of lesions of the cranial labrum (SLAP). Shoulder dislocations are one of the most common sport injuries. Athletes who are involved in contact sports suffer most often from this form of injury. Not only the type of injury is important but also the type of therapy that must be tailored to the needs of the athlete.

Schweizerische Zeitschrift für «Sportmedizin und Sporttraumatologie» 58 (2), 58–60, 2010

## Einleitung:

Die komplexe Anatomie der Schulter erlaubt der gesamten oberen Extremität einen grossen Aktionsradius. Dieser Bewegungsraum kommt uns vor allem beim Sport sehr zunutze, was sich bei Fehl- und Überlastungen für das Schultergelenk nicht immer positiv auswirkt. So treten 70% aller Schulterluxationen beim Sport auf. Wiederholte Überkopfbelastungen können zu spezifischen intra- und periartikulären Weichteilschäden, wie z.B. den sogenannten SLAP-Läsionen (SLAP = «superior labrum anterior to posterior») führen. In den letzten Jahren fand die Sportlerschulter als eigenständige Erkrankung Einzug in die Fachliteratur. In Abhängigkeit der sportlichen Belastung wird sie auch Werfer- oder Schwimmerschulter genannt. Die vorliegende Arbeit gibt schlaglichtartig einen Einblick in die Pathoanatomie, Diagnostik und Therapie der einzelnen Krankheitsbilder.

## Die Sportlerschulter (Schwimmerschulter, Werferschulter)

Unter der Sportlerschulter versteht man Schulterschmerzen, die bei wiederholter, sportartspezifischer Überkopfbelastung entstehen. Neben dem Schwimmsport und Basketball kann die Problematik der Sportlerschulter aber auch bei allen anderen Sportarten auftreten, bei denen es zu einer wiederholten Überkopfbelastung kommt. Voraussetzungen für diese gute Wurfbewegung sind eine hypermobile Schulter sowie die Entwicklung extremer Beschleunigungsmomente, welche dann in der Situation der repetitiven Überlastung Ursache für die vom Sportler beschriebenen Beschwerden sind. Die Symptomatik ist komplex und stellt sich oft als Kombination aus Instabilität und Impingement, also einer Dysbalance zwischen Beweglichkeit einerseits und Stabilität andererseits dar. In der Li-

teratur existieren zwei lediglich auf empirischen Fakten beruhende Auffassungen bezüglich der Pathologie der Sportlerschulter. Hierbei steht die Theorie der dorsalen Kapselkontraktur der Theorie der ventralen Kapselaufweitung gegenüber.

Morgan und Burkart sind der Auffassung, dass die Kombination aus SLAP-Läsionen, intraartikulären Rotatorenmanschettenpartialrupturen und Innenrotationseinschränkung, durch eine Kontraktur der dorsalen Muskel- und Kapselanteile, zu einer Kranialisierung des Humeruskopfes und damit zu einer sekundären Schädigung des oberen Labrums und der Rotatorenmanschette führt [2, 3]. (Abb. 1)

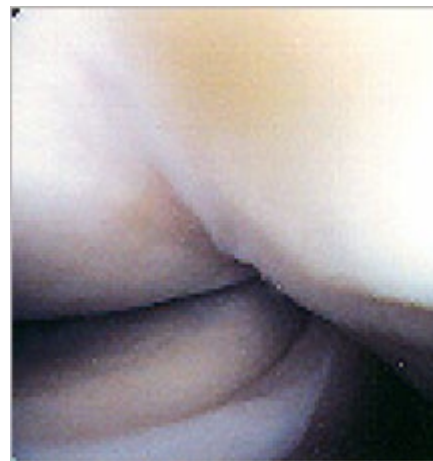

Abbildung 1: Beziehung des postero-superiores Labrums zur articularseitigen Supraspinatussehne bei 90°-Abduktion und voller Aussenrotation des Armes.

Jobe ist demgegenüber der Meinung, dass es sich bei dem Beschwerdekomples um ein Instabilitätsimpingement handelt. Das bedeutet, dass es durch die rezidivierenden Wurfbelastungen zu einer Aufweitung der ventralen Gelenkkapsel mit nachfolgender kranialer Migration des Humeruskopfes kommt, was schlussendlich ein subakromiales Impingement verursacht [9, 10].

Neben der bei Wurfspielern häufigen Innenrotationseinschränkung findet sich bei der dorsalen Inspektion der symptomatischen Sportlerschulter häufig eine Dysbalance der scapulothorakalen Muskulatur mit konsekutivem Schulterblatttieftand [4]. Bei dieser scapulothorakalen Dyskinesie handelt es sich nicht um eine Scapula alata im klassischen Sinne, sondern am ehesten um eine schmerzreflektorische Dysfunktion, aber auch eine primäre Insuffizienz der scapulastabilisierenden Muskulatur wird diskutiert.

Von den unterschiedlichen Theorien abgeleitet sollte sich die Behandlung der Sportlerschulter zunächst auf die Wiederherstellung der normalen Funktion der scapulastabilisierenden Muskulatur, der glenohumeralen Balance und wenn notwendig auf die Dehnung der Innenrotationseinschränkung konzentrieren. Eine medikamentöse Behandlung kann eine sinnvolle Ergänzung und Unterstützung der physiotherapeutischen Behandlung darstellen, aber ist niemals ursächliche Therapie.

Bei konservativ therapieresistenten Beschwerden (3–4 Monate) und einem eindeutigen strukturellen Schaden sollte eine Rekonstruktion der anatomischen Verhältnisse in Erwägung gezogen werden.

Je nach Pathologie kann hierbei das craniale Labrum refixiert oder reseziert werden, eine Rotatorenmanschettenpartialruptur debridiert oder eine grössere Rotatorenmanschettenruptur reinseriert werden. Manche Autoren empfehlen bei Persistenz einer defizitären Innenrotation die dorsale Arthrolyse, andere bei ventraler Kapselaufweitung die Verkürzung der anteroinferioren Gelenkkapsel. Eine Rückkehr in den Sport ist hierdurch in bis zu 90% der Fälle möglich [3, 9, 11].

### Instabilität des Schultergelenkes

Bei der Schulterluxation handelt es sich um eine häufige Verletzung des Bewegungsapparates. In 70% der Fälle ist eine sportliche Betätigung, meist Kontaktsportarten, verletzungsauslösend [1].

Hierbei unterscheiden sich die Verletzungen in Abhängigkeit vom Alter der Patienten teilweise deutlich. Bei jungen Patienten findet sich oft das typische Bild einer Labrumläsion (Bankart-Läsion) mit Zerreißung der anteroinferioren Gelenkkapsel. Es besteht ein fließender Übergang von Kapsel- und Labrumläsion, mit unterschiedlichen Auswirkungen auf die Reluxationsrate.

Nach dem 40. Lebensjahr liegt meist eine Ruptur der Kapsel intermediär oder am humeralen Ansatz (HAGL-Läsion) vor. Der Nachweis einer Überdehnung oder Ausweitung der vorderen Gelenkkapsel stellt heute immer noch eine radiologische Herausforderung dar. In dieser Altersgruppe muss auch immer nach Rupturen der Rotatorenmanschette oder des Tuberculum majus gesucht werden.

Als Folge einer Druckeinwirkung des Glenoidrandes im luxierten Zustand kann es zu einer Impression des dorsalen Humeruskopfes (Hill-Sachs-Läsion) kommen, welche nicht nur die chondrale Gelenkfläche schädigt, sondern bei Schädigung von mehr als  $\frac{1}{3}$  des Humeruskopfes bei Aussenrotation am vorderen Pfannenrand einhängt und zur Luxation des Schultergelenkes führt. (Abb. 2)

Mehrere Studien haben gezeigt, dass die Rezidivrate nach vorderer Luxation deutlich vom Alter bei Erstluxation und sportlicher Aktivität abhängt. Die Angaben schwanken zwischen 8% und 90%. Mit zunehmendem Alter ist eine deutliche Abnahme der Rezidivhäufigkeit zu beobachten. Unterhalb des 20. Lebensjahres wurden Werte von 44–90% gegenüber 0% bis 10% bei über 40-Jährigen ermittelt [7, 12, 15].

Die Behandlungsindikation erfolgt altersabhängig. Bei jungen Patienten um das 20. bis 30. Lebensjahr darf die Indikation zu Intervention grosszügig gestellt werden. Meist wird hier eine arthroskopische Fixation der zumeist am Pfannenrand abgerissenen kapsuloligamentären Strukturen durchgeführt.

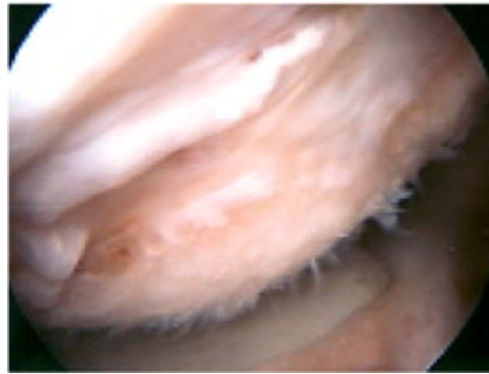

Abbildung 2: Hill-Sachs-Läsion, Dorsaler Humeruskopf.

Nach dem 30. bis 40. Lebensjahr wird eine konservative Behandlung mittels Ruhigstellung von 6 Wochen Gilchristverband durchgeführt. Wir erlauben in dieser Zeit unter physiotherapeutischer Anleitung eine 30°-Bewegung in den ersten zwei Wochen, eine 60°-Bewegung in den zweiten zwei Wochen und eine 90°-Bewegung in den dritten zwei Wochen.

In letzter Zeit wird nach arthroskopischen Eingriffen nur noch über eine vergleichsweise gering höhere Re-Luxationsraten im Vergleich zum offenen Eingriff berichtet [14]. Die besondere Problematik beim Sportler liegt darin, dass offene Stabilisierungen häufig zu einer Bewegungseinschränkung führen, welche ein Erreichen des vorhergehenden Wettkampfniveaus nicht mehr zulassen, andererseits weisen aber gerade Hochleistungssportler mit Überkopfbelastung die höchsten Rezidivraten nach arthroskopischer Stabilisierung auf [5, 6].

Je nach Pathologie wird das Labrum der Schulter arthroskopisch refixiert, bei sekundärer Kapselweitung die Kapsel arthroskopisch gerafft, eine Glenoidfraktur bei dezentriertem Humeruskopf offen verschraubt und bei Glenoidverlust ggf. das Coracoid transferiert.

Bei der nicht operativen Therapie der Schulterluxation zeigt sich die medizinische Literatur über die Dauer der notwendigen Ruhigstellung uneinig. Keine Studie konnte einen eindeutigen Zusammenhang zwischen der Dauer der Ruhigstellung und der Rezidivhäufigkeit nachweisen, wobei selten eine 6-wöchige Schonung, wie postoperativ meist durchgeführt, Berücksichtigung fand. In letzter Zeit allgemein anerkannt ist aber die Ruhigstellung in Aussenrotation, da dadurch das abgerissene Labrum wieder anatomisch korrekt am vorderen Glenoidrand positioniert wird [8].

### SLAP (superiore Labrumläsion)

Eine der häufigsten intraartikulären Weichteilläsionen bei Überkopfsportlern ist die sog. SLAP-Läsion (SLAP = superior labrum anterior to posterior) [13]. Von einer SLAP-Läsion spricht man bei Läsionen des Labrums im Sinne einer Korbhenkelläsion cranial nach vorne und hinten entlang des Glenoidrandes ziehend.

Ätiologisch werden neben dem Sturz auf den gestreckten Arm die Kombination SLAP-Läsion und vordere Instabilität und die durch repetitive Wurfbewegungen mikrotraumatisch induzierte SLAP-Läsion diskutiert. Hierbei kommt es durch die wiederholte Überkopfbelastung zu einer Ablösung des oberen Labrums und der anhängenden langen Bizepssehne. Die SLAP-Läsion und insbesondere der Typ 2 ist von einer anatomischen Normvariante zu differenzieren.

Das Krankheitsbild SLAP kann in sieben verschiedene Typen unterteilt werden. Bei der Werferschulter wird häufig ein SLAP Typ II oder IV gefunden. Tritt eine SLAP-Läsion in Kombination mit einer vorderen Instabilität auf, wird häufig eine SLAP-Läsion Typ V oder VII gefunden. Bei endgradigen Abduktions- und Aussenrotationsstellung, wie beim Werfen üblich, kommt es zu Torsionsbewegungen des Bizepsankers und damit speziell zu posterioren SLAP-II-Läsionen. (Abb. 3)

Die beim Sportler häufig anzutreffenden Läsionen von Typ II und IV nach SNYDER sollten refixiert werden. Hier existieren verschiedene Techniken und Fadenankersysteme welche sich aber nicht grundlegend von den Systemen und Verfahren der Labrumrefixation unterscheiden. Die Nachbehandlung ist langwierig, erst 6 Monate nach Operation kann von einer Wiederaufnahme der sportlichen Tätigkeit auf gleichem Level ausgegangen werden. Nach Refixierung des Labrum glenoidale bei SLAP-Läsion wird von uns eine Ruhigstellung mittels Gilchristverband für insgesamt 6 Wochen durchgeführt, wobei die physiotherapeutische Beübung erlaubt ist. Die Bewegungslimitierungen sind, in Anlehnung an die Rehabilitation nach vorderer Labrumrefixation, mit 30° in den ersten zwei Wochen, 60° in den zweiten zwei Wochen und 90° in den dritten zwei Wochen festgelegt.

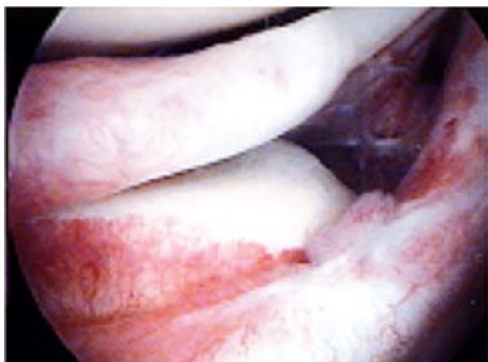


Abbildung 3: Craniale Labrumläsion Typ Korbhenkel.

Korrespondenzadresse:

Priv. Doz. Dr. med. Martin Majewski, Orthopädische Universitätsklinik, Behandlungszentrum Bewegungsapparat, Universitätsspital Basel, Spitalstrasse 21, 4031 Basel

## Literatur

- 1 Andrews JR, Carson WG: Arthroscopy of the Shoulder. Orthopaedics (1983): 1157–1162.
- 2 Burkhart SS, Morgan CD, Kibler WB: The disabled throwing shoulder: spectrum of pathology. Part I: Pathoanatomy and biomechanics. Arthroscopy (2003): 404–420.
- 3 Burkhart SS, Morgan CD, Kibler WB: The disabled throwing shoulder: spectrum of pathology. Part II: Evaluation and treatment of SLAP lesions in throwers. Arthroscopy (2003): 531–539.
- 4 Burkhart SS, Morgan CD, Kibler WB: The disabled throwing shoulder: spectrum of pathology. Part III: The SICK scapula, scapular dyskinesis, the kinetic chain and rehabilitation. Arthroscopy (2003): 641–661.
- 5 Grana WA, Buckley PD, Yates CK: Arthroscopic Bankart suture repair. Am J Sports Med (1993): 348–353.
- 6 Green WA, Green MR, Christensen KP: Arthroscopic Bankart procedure: 2 to 5 year followup with clinical correlation to severity of glenoid labral lesion. Am J Sports Med (1995): 276–281.
- 7 Henry JH, Genund JA: Natural history of glenohumeral dislocation revisited. Am J Sports Med (1982): 135–139.
- 8 Itoi E, Hatakeyama Y, Kido T, Sato T et al: A new method of immobilization after traumatic anterior dislocation of the shoulder: a preliminary study. J Shoulder Elbow Surg (2003): 413–415.
- 9 Jobe CM: Posterior superior glenoid impingement: expanded spectrum. Arthroscopy (1995): 530–537.
- 10 Jobe FW, Kvitne RS: Shoulder pain in the overhand or throwing athletes. Orthop Rev (1989): 963–975.
- 11 König U, Agneskircher J, Imhoff AB: Schulterverletzungen des Sportlers. In: Habermeyer P: Schulterchirurgie. Urban & Fischer, München (2002): 583–598.
- 12 Marans HJ, Angel KR, Schemitz EH, Wedge JH: The fate of traumatic anterior dislocation of the shoulder in children. J Bone J Surg (1992): 1242–1244.
- 13 Snyder SJ, Karzel RP, Del Pizzo W, Ferkel RD, Friedman MJ: SLAP lesions of the shoulder. Arthroscopy (1990): 274–279.
- 14 Tischer T, Vogt S, Imhoff AB: Arthroskopische Schulterstabilisierung mittels Fadenankern unter besonderer Berücksichtigung des tiefen anterior-inferioren Zugangs (5:30 Uhr). Oper Orthop Traumatol (2007): 133–154.
- 15 Watson-Jones R: Recurrent dislocation of the shoulder. J Bone J Surg (1948): 6–8.